

Hernia Nuclei Pulposi (lumbaal)

(Uitstulping van de tussenwervelschijf)

Inhoudsopgave

Geen inhoudsopgavegegevens gevonden.

Inleiding

Een hernia is een ander woord voor uitstulping. Een uitstulping van de tussenwervelschijf wordt ook wel een Hernia Nuclei Pulposi (HNP) genoemd. Deze uitstulping kan op een zenuw drukken, waardoor er pijnklachten in een arm (zie Nekhernia) of een been kunnen ontstaan. De HNP (vanaf nu kortweg "hernia" genoemd) komt in het westen vaak voor. Een exacte verklaring hiervoor is niet bekend, maar zeer waarschijnlijk spelen houding (veel zitten) en gebrek aan gezonde lichaamsbeweging een rol. Hernia (en rugklachten in het algemeen) kunnen in bepaalde families vaker voorkomen.

Hernia operaties zijn de meest frequent door neurochirurgen uitgevoerde ingrepen; jaarlijks worden in Nederland ongeveer 11.000 herniaoperaties uitgevoerd, waarvan er ruim 9000 door neurochirurgen worden gedaan.

Anatomie van de wervelkolom

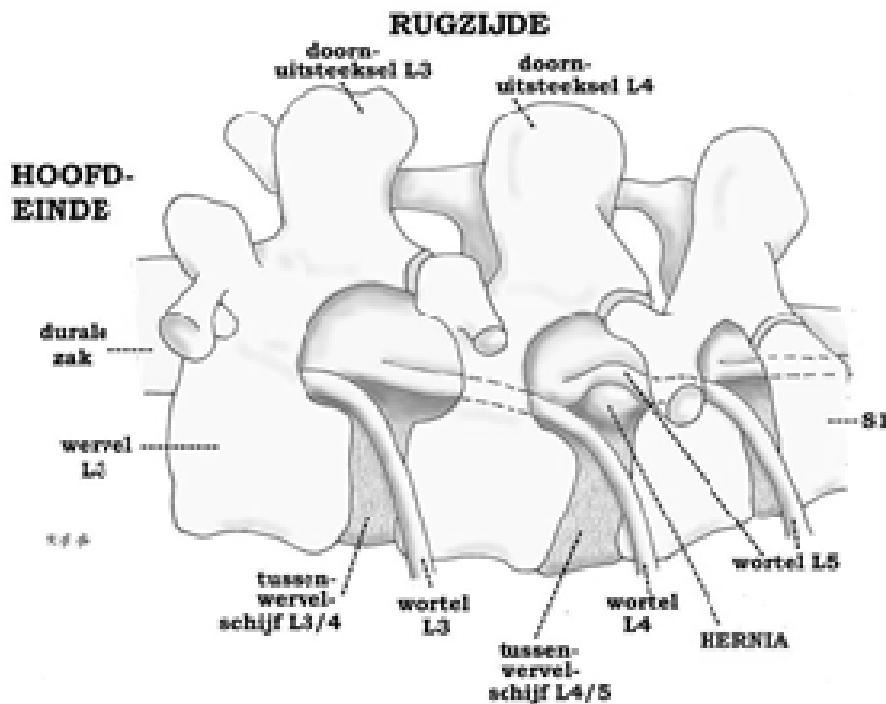
De wervelkolom vormt de spil van het bewegingsapparaat. Ze omhult het ruggenmerg en de zenuwwortels, en vormt de aanhechting van het bekken en alle belangrijke spieren van de romp. De wervelkolom bestaat uit 7 nek- (of cervicale) wervels C1 t/m C7, 12 borst- (of thoracale) wervels Th 1 t/m Th 12, 5 lenden- (of lumbale) wervels L1 t/m L5, en het heiligbeen (of sacrum (S)) met het staartbeentje (stuitje). Met uitzondering van de eerste twee halswervels zit er tussen iedere twee wervels een tussenwervelschijf. De tussenwervelschijf bestaat uit een elastische kern (nucleus pulposus) die is omgeven door een vezelige ring. De (elastische) tussenwervelschijven fungeren als een soort schokdemper, en zorgen er bovendien voor dat de wervels gemakkelijk ten opzichte van elkaar kunnen bewegen (zoals een kogellager doet). Hoewel een hernia theoretisch op elke plaats in de wervelkolom kan voorkomen, zijn voor de praktijk alleen de drie onderste tussenwervelschijven van belang. De hernia's van de halswervelkolom vormen een aparte categorie, waarop elders nader wordt ingegaan (zie nekhernia). De meest voorkomende hernia's liggen tussen de 4e en 5e lendenwervel (L4-L5) en de 5e lendenwervel en het heilig-

been (L5-S1). Op deze niveaus treden 90% van alle hernia's op. Minder frequent is de nekhernia en nog zeldzamer de hernia van de borstwervelkolom. Het wervelkanaal wordt van boven naar beneden op ieder niveau gevormd door de wervelbogen, die vastzitten aan de wervellichamen, en die aan de achterkant uitlopen in een uitsteeksel (het doornuitsteeksel) dat midden op de rug kan worden gevoeld (de "ruggengraat"). Binnen in het wervelkanaal loopt van boven naar beneden het ruggenmerg (tot aan de 2e lendenwervel). Onder dit niveau gaat het ruggenmerg over in een bundeling van zenuwwortels, de cauda genoemd. Zowel het ruggenmerg als de cauda liggen binnen in een koker van hersenvliezen, de zogenaamde durale zak, waarin ze in hersenvocht (liquor) schokvrij zijn opgehangen. De zenuwwortels ontspringen uit het ruggenmerg en verlaten, omhuld door een manchet van hersenvlies, één voor één telkens links en rechts tussen twee wervels het wervelkanaal. Vlak bij de plaats waar zo'n zenuwwortel het wervelkanaal verlaat bevindt zich de tussenwervelschijf. Als zich op die plek een uitstulping ontwikkelt kan dat aanleiding geven tot beklemming van de zenuwwortel. De functie van de zenuwwortel is tweeledig: (1) de zenuw zorgt voor de geleiding van elektrische impulsen van de hersenen naar bepaalde spieren, en (2) bovendien voor de geleiding van impulsen van gevoelszintuigen (bijvoorbeeld van delen van de huid) naar de hersenen. Druk op de zenuw veroorzaakt meestal uitstralende pijn. Soms kan door de zenuwbeknelling de impulsgeleiding worden verstoord, en zelfs uitval van de functie van de zenuw optreden. De functiestoornissen van een zenuwwortel kunnen tot uiting komen in verlammingen van één of meerdere spiergroepen, en/of tot tintelingen of een doof gevoel in delen van de huid. Uit de beschrijving van de pijnuitstraling en uit de bij neurologisch onderzoek vastgestelde uitval kan vaak al worden gezien om welke zenuw het gaat, en op welke plaats in de wervelkolom zich de hernia bevindt.

De hernia

Slijtage (of degeneratie) van een tussenwervelschijf is een proces dat tijdens het leven bij ieder mens in meerdere of mindere mate plaatsvindt. Dat kan aanleiding geven tot rugklachten, hoewel dat lang niet altijd gebeurt. Vaak komen rugklachten of hernia's in bepaalde families wat meer voor. Zwaar werk

met veel bukken en tillen kan wel meer rugklachten geven, maar het ontstaan van een hernia wordt er niet door veroorzaakt. Hernia's komen even vaak voor bij mensen die licht werk doen als bij mensen die zwaar werk doen. Opvallend is dat rokers vaker rugoperaties ondergaan en dat bij deze groep patiënten het resultaat van de rugoperatie gemiddeld slechter is dan bij niet-rokers.



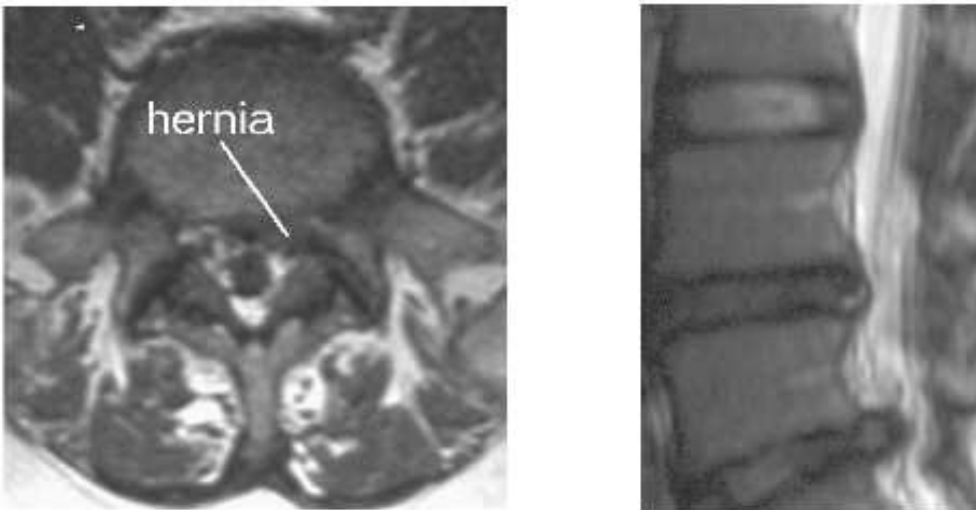
Linker zijaanzicht van de wervelkolom met de buikzijde onderaan. Een hernia van de tussenwervel-schijf L4/5 verdrukt en knikt de linker wortel L5, wat de pijn veroorzaakt in het gebied van het linker been dat wordt verzorgd door L5

Indien er degeneratie van de tussenwervelschijf optreedt kan deze gaan pui- len. Soms treedt er zelfs een scheur in de vezelring van de schijf op, waar- doorheen dan stukken van de weke kern naar buiten kunnen worden geperst in de richting van het wervelkanaal. Meestal scheurt de ring op de zwakste plek, en dat is precies op de plaats waar de zenuwwortel het wervelkanaal ver- laat. Dit zal dan meestal leiden tot beknelling van een zenuwwortel en tot pijn- uitstraling in het been en eventueel ook tot uitvalsverschijnselen (verlamming en een slapend gevoel). Omdat bij hoesten, niezen en persen de druk in het wervelkanaal wordt verhoogd, dus ook de druk op de zenuwwortel, kan hierbij de pijnuitstraling toenemen.

Het stellen van de diagnose

Meestal wordt eerst een "gewone" [Röntgenfoto](#) van de lendenwervelkolom gemaakt. Op die foto kan de diagnose hernia niet worden gesteld, maar het is wel mogelijk om hiermee afwijkingen van het bot op het spoor te komen. Bovendien kan worden beoordeeld of er bijvoorbeeld sprake is van stand- of vormafwijkingen van de wervelkolom. Om aan te tonen dat de pijn in het been (en de eventuele uitvalsverschijnselen) inderdaad veroorzaakt wordt door het uitstulpen van een tussenwervelschijf, moet verder onderzoek worden verricht.

[MRI scan](#) (magneet scan). In de meeste gevallen zal het mogelijk zijn om met een MRI de diagnose hernia te stellen, want met de MRI wordt de hernia zichtbaar, alsook de beknelling van de zenuwwortel.



*Links: Op de [MRI](#)-foto is te zien hoe de uitpuiling van de tussenwervelschijf naar achteren toe de zenuw beknelt. Aan de andere kant is de zenuw goed te zien, vrij liggend in het (witte) vetweefsel.
Rechts: Deze overlangse MRI opname toont een flinke uitpuiling van de onderste tussen-wervelschijf. Die daarboven is ook zwart, wat wijst op een verminderd watergehalte en dus degeneratie.*

De operatie

Niet iedere hernia hoeft geopereerd te worden. Voorop moet staan dat de patiënt klachten moet hebben die door de hernia kunnen worden verklaard. Dan nog is het zo dat in de meeste gevallen (ongeveer 70%) met fysiotherapie, gedoseerde rust en pijnstillers de herniaklachten over gaan. Zo langzamerhand is duidelijk geworden dat de klassieke rustkuur (10 tot 14 dagen platte bedrust) géén bijdrage levert tot een eventueel herstel. Vanwege het gunstige natuurlijk beloop van een hernia moet men niet te snel besluiten tot operatie. Aan de andere kant is het zo dat bij (te) lang wachten het herstel na een operatie vertraagd kan zijn. In het algemeen houdt men aan niet eerder dan na 6 weken, maar wel binnen 6 maanden, te opereren. Uitzondering vormen die patiënten bij wie sprake is van een spoedindicatie.

Er zijn twee soorten operatie-indicaties:

1. Absolute operatie-indicatie. Hiermee wordt bedoeld dat er ernstige of snel opgetreden uitvalsverschijnselen zijn van de zenuw of een groep zenuwen. Bijvoorbeeld bij ernstige verlamningsverschijnselen van spiergroepen van de benen, of bij verlies van controle over de urineblaas, dit laatste ten gevolge van beknelling van de cauda.
2. Relatieve operatie-indicatie. Dat is het geval als de patiënt zo veel last heeft van pijn, dat hij/zij hierdoor niet meer goed kan functioneren. Het (subjectieve) klachtenpatroon geeft dan de doorslag, omdat het de patiënt zelf is die aan geeft "dat het zo niet verder kan". In de meerderheid van de gevallen dat wordt overgegaan tot operatie van een hernia gaat het om patiënten die kampen met aanhoudende en/of onverdraaglijke pijn in het been.

De hernia operatie wordt meestal uitgevoerd onder volledige narcose, hoewel de ingreep ook nogal eens onder "plaatselijke" verdoving (ruggenprik) wordt verricht. De keuze hangt sterk af van de persoonlijke voorkeur van de neurochirurg die de operatie zal verrichten. De patiënt ligt tijdens de ingreep in knie-elleboog houding (salaam-houding), op de buik, of in zijligging. Midden boven

de wervelkolom, precies boven de plaats waar de hernia zit, wordt in de lengterichting een huidsnee van voldoende lengte gemaakt. Daaronder worden de lange rugspieren losgemaakt van het doornuitsteeksel en de boog van de rugwervel, en naar opzij geschoven. Daardoor wordt de weefselband zichtbaar die tussen de twee aan elkaar grenzende wervelbogen zit. Deze band wordt ingesneden en gedeeltelijk verwijderd, zodat de operateur toegang krijgt tot de inhoud van het wervelkanaal. Hier bevinden zich de zenuwwortels en ook de hernia. Vervolgens worden de hernia en de beknelde zenuwwortel opgezocht. Meestal bevindt de uitstulping zich onder de zenuwwortel, soms ligt er ook een gedeelte van de tussenwervelschijf los in het wervelkanaal. Deze wordt verwijderd en de uitpuiling onder de zenuwwortel wordt weggenomen. Hierna wordt, via een opening die in de tussenwervelschijf wordt gemaakt, het binnenste deel van de tussenwervelschijf zo goed mogelijk verwijderd. Dit wordt gedaan om de kans op hernieuwde uitpuiling (een zogenaamd "recidief") van de tussenwervelschijf zo klein mogelijk te maken.

Na de operatie gaat de patiënt naar de uitslaapkamer om bij te komen uit de narcose. De eerste uren na de operatie moet hij/zij plat op de rug blijven liggen. De pijn in het been is meestal direct na de operatie verdwenen of reeds aanzienlijk afgenomen. Rond de 3e dag na de operatie is er soms een kortstondige terugkeer van de uitstralingspijn. Dit is het gevolg van zwelling van het weefsel in het gebied waar de operatie heeft plaatsgevonden. Deze napijn is na een paar dagen weer verdwenen. Het dove gevoel voelt men vaak sterker dan voor de operatie, omdat de pijn immers weg is. Vaak verdwijnt ook de doofheid, maar dat is nooit van tevoren te voorspellen. Ook verlamningsverschijnselen verbeteren vaak na operatie, maar helaas niet altijd. Rugklachten kunnen eveneens verdwijnen, maar over het algemeen heeft operatie daarop weinig invloed. Rugpijn alleen (zonder verschijnselen van zenuwwortel prikkeling) is dan ook vrijwel nooit een indicatie om over te gaan tot operatie, ook al omdat daar andere oorzaken aan ten grondslag kunnen liggen.

Operatierisico's

Zoals bij elke operatie zijn er ook bij de herniaoperatie zekere risico's. De kans dat die optreden is echter zeer gering. De hernia operatie is voor een neurochirurg een "routineoperatie", die jaarlijks vele tientallen malen wordt uitgevoerd. Desalniettemin kan er altijd toename van de uitvalsverschijnselen (verlamming, gevoelsverlies) optreden, meestal ten gevolge van het moeten manipuleren aan een zenuwwortel die lang in de knel heeft gezeten. Een ontsteking van de wond of van de tussenwervelruimte komt een enkele keer voor, en ook nabloeding in het operatiegebied kan optreden. Soms ontstaat er door het manipuleren een gaatje in de durale zak of in het vlies dat rondom de zenuwwortel zit. Daarlangs kan dan lekkage van "hersenvocht" optreden. Als dat het geval is dient de patiënt na de operatie enkele dagen platte bedrust te houden, zodat het lichaam er voor kan zorgen dat het lekje dichtgroeit. Na die rustdagen kan dan worden gestart met het mobiliseren, zodat het bij deze patiënten een paar dagen extra kost voordat ze voldoende in de benen zijn om weer naar huis te kunnen.

Het volksgeloof wil dat veel patiënten na een herniaoperatie voor de rest van hun leven in een rolstoel belanden. De kans daarop is echter nihil.

Na de operatie

Na de operatie wordt de patiënt soms verder behandeld door de fysiotherapeut. Deze geeft oefeningen om de rug weer belastbaar te maken en de patiënt weer op de been te krijgen. In het algemeen is het ontslag 1, soms 2 dagen na de operatie, waarna de fysiotherapie thuis wordt voortgezet. Poliklinische controle bij de neurochirurg vindt meestal plaats 6 weken na operatie, waarbij het resultaat van de operatie op dat moment wordt bekeken. Vaak kan tegen die tijd de belasting van de rug weer worden opgevoerd. Het moment van werkervatting hangt natuurlijk ook samen met het type werk dat werd gedaan, en zal steeds individueel moeten worden bekeken. In principe is er geen bezwaar tegen zwangerschap na een herniaoperatie. Ook zwangeren die géén hernia hebben gehad klagen aan het einde van de zwangerschap vaak over rugpijn. In het algemeen is het ook niet waar dat een vrouw die ooit aan

een hernia is geopereerd een grotere kans heeft op een nieuwe hernia wanneer ze zwanger is.

Een recidief hernia (het optreden van een nieuwe hernia op dezelfde plaats)

In het algemeen is 80 tot 90% van de patiënten na een herniaoperatie tevreden met het uiteindelijke resultaat. Recidiefklachten kunnen berusten op het ontstaan van een nieuwe hernia ter plaatse van een hogere of lager gelegen tussenwervelschijf (zie hieronder). Een echt treedt bij ongeveer 5% van de geopereerde patiënten op en heeft te maken met het feit dat het technisch gezien niet mogelijk is om al het tussenwervelschijfmateriaal te verwijderen. Een recidief hernia kan echter ook met goed resultaat worden geopereerd. Technisch gezien is een recidiefoperatie wat moeilijker, omdat er vaak littekenweefsel is van de vorige ingreep, waardoor de zenuwwortel verkleefd kan zijn. Daardoor is het risico dat er zenuwbeschadiging of lekkage van hersenvocht optreedt iets hoger.

Omdat het slijtageproces zich meestal over meerdere tussenwervelschijven verdeeld kan er na een herniaoperatie altijd een hernia van een andere tussenwervelschijf optreden. Dat is niet goed te voorkomen. Ook een dergelijke nieuwe hernia kan met succes worden geopereerd, en het is niet waar dat een tweede of derde operatie de rug steeds zwakker maakt.